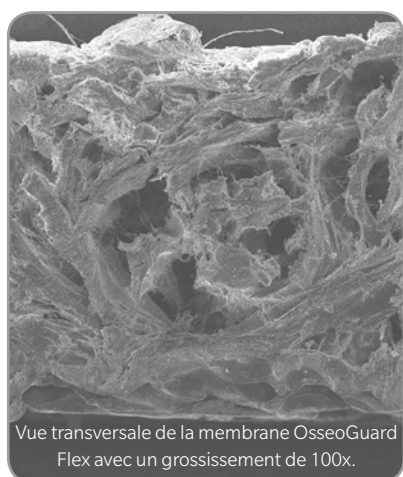

Les images illustrent la solidité de la membrane OsseoGuard Flex.

## Anomalie après l'extraction d'une molaire du maxillaire

Images cliniques initialement publiées par le Dr. Robert del Castillo.<sup>†</sup>

- La membrane OsseoGuard Flex est utilisée lorsque la fermeture primaire n'a pas été obtenue.<sup>2\*</sup>
- La membrane OsseoGuard Flex est conçue pour offrir résistance, capacité d'étalement, résorption et manipulation optimales.
- Fabriquée à partir de collagène hautement purifié de type I et III présent dans l'épiderme bovin intact.

### Avantages :

- Flexibilité optimale pour s'étaler correctement sur les anomalies.
- Long profil de résorption (6-9 mois) adapté à la période de cicatrisation requise dans de nombreuses procédures GBR.<sup>4</sup>
- Capacité à favoriser la cicatrisation gingivale même en cas d'exposition au niveau d'un site d'extraction de molaires postérieures.<sup>5\*\*</sup>

Fabricant : Collagen Matrix, Inc., Oakland, NJ

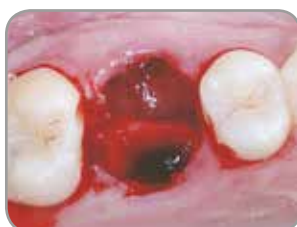

Fig. 1 : Site d'extraction de la première molaire du maxillaire.

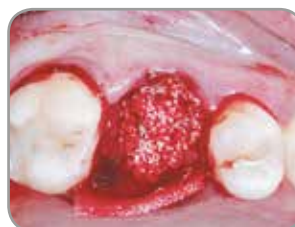

Fig. 2 : Site d'extraction greffé avec les petits granules pour xénogreffe Endobon et recouvert d'une membrane OsseoGuard Flex.

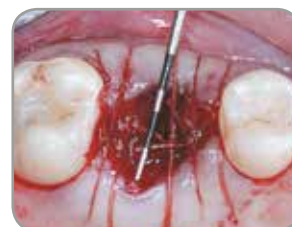

Fig. 3 : Les arêtes de la membrane ont été placées sous les tissus mous et fixées par des sutures résorbables.

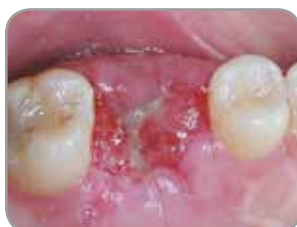

Fig. 4 : La cicatrisation progresse sans problème. Les tissus mous se sont épithélialisés sur la membrane OsseoGuard Flex deux semaines après l'intervention chirurgicale.

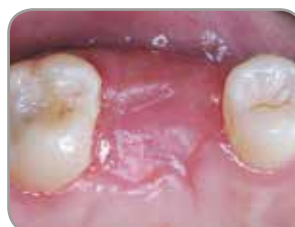

Fig. 5 : Le site a été entièrement recouvert quatre semaines après l'extraction.

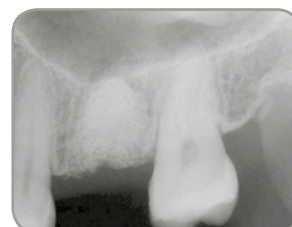

Fig. 6 : Une radiographie du site de greffe réalisée quatre mois après l'intervention chirurgicale révèle une excellente tenue du matériau de greffe.

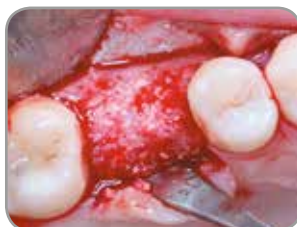

Fig. 7 : Quatre mois après l'intervention chirurgicale, le site est cicatrisé et prêt pour la pose de l'implant.

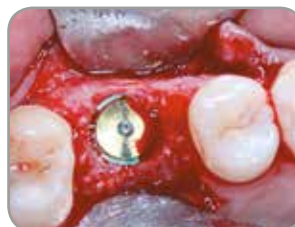

Fig. 8 : Un implant Zimmer Biomet Dental de 6 mm de diamètre et doté d'une plate-forme de 5 mm a été posé quatre mois après l'intervention chirurgicale.

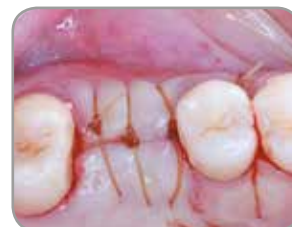

Fig. 9 : L'implant est resté enfoui pendant les deux mois de cicatrisation.

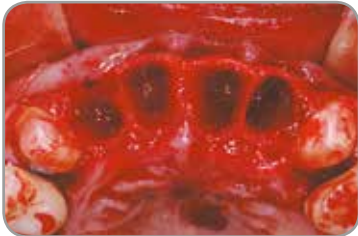\*\* Il est recommandé d'obtenir une fermeture primaire. En cas d'exposition, le temps de résorption sera plus court.

4. Yuen D, Ulreich JB, Zuclich G, Homg-Ban L, Li S. Prediction of in vivo stability of a resorbable, reconstituted Type 1 collagen membrane by in vitro methods. Society for Biomaterials, 2000.

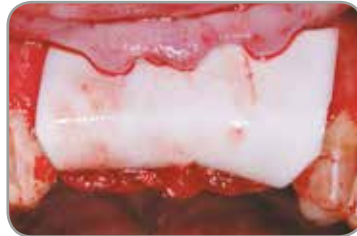5. del Castillo R<sup>†</sup>. Grafting of an extracted maxillary first-molar socket using a new, flexible resorbable collagen membrane for ridge preservation in advance of implant placement. Inside Dentistry, October 2011, 94-96.

† Le Dr del Castillo est lié par un partenariat financier avec Zimmer Biomet Dental pour des conférences, conseils et autres services..

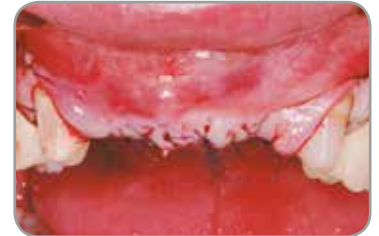## Augmentation antérieure de la crête



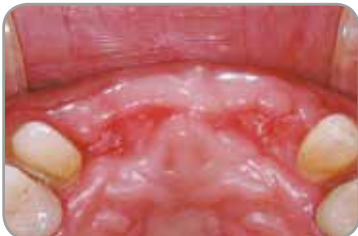**Fig. 1 :** Sites d'extraction des quatre incisives du maxillaire et pose d'implant immédiate.



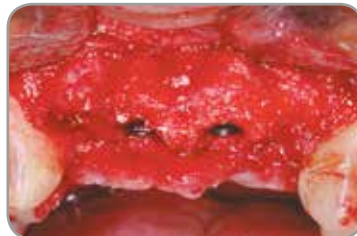**Fig. 2 :** Greffe avec les petits granules pour xéno greffe Endobon, recouverte d'une membrane résorbable en collagène OsseoGuard.



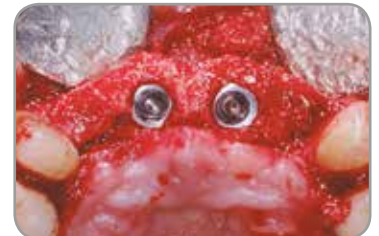**Fig. 3 :** Les lambeaux de tissus mous ont été refermés, puis suturés.



**Fig. 4 :** Aspect clinique des tissus mous montrant une excellente cicatrisation après quatre mois.

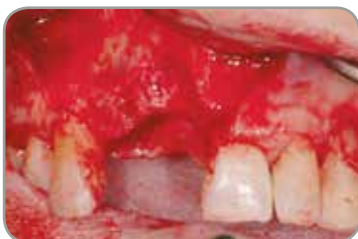

**Fig. 5 :** Aspect clinique du site régénéré quatre mois après le retrait des résidus de membrane.

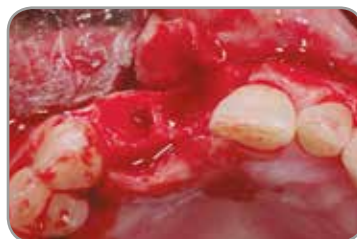

**Fig. 6 :** Vue occlusale après quatre mois.

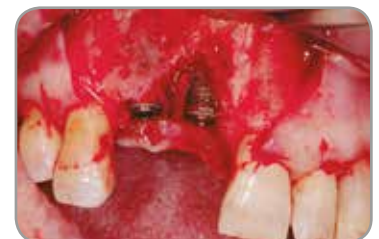## Anomalies après l'extraction dans une zone esthétique



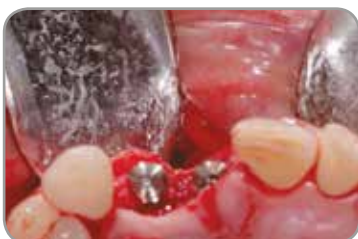**Fig. 7 :** Anomalies après l'extraction au niveau des incisives latérales et centrales du maxillaire droit.



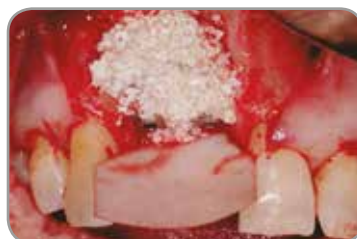**Fig. 8 :** Vue occlusale des anomalies du site d'extraction.



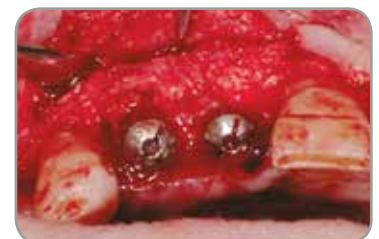**Fig. 9 :** Vue faciale des défauts de déhiscence après la pose d'implant.



**Fig. 10 :** Vue occlusale des implants et anomalies.



**Fig. 11 :** Greffe avec les petits granules pour xéno greffe Endobon, recouverte d'une membrane résorbable en collagène OsseoGuard.



**Fig. 12 :** Régénération quatre mois après le retrait des résidus de membrane.

Images cliniques fournies par : Dr. Xavier Vela<sup>†</sup>, Barcelone, Espagne

<sup>†</sup> Le Dr Xavier Vela est lié par un partenariat financier avec Zimmer Biomet Dental pour des conférences, conseils et autres services..

## Étude histologique des granules pour xéno greffe Endobon pour l'augmentation du plancher sinusien

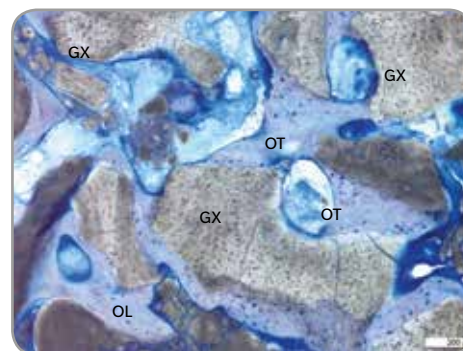
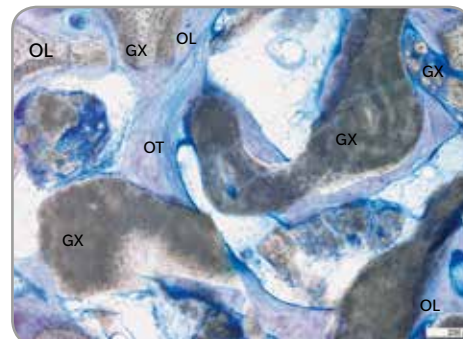
« The clinical and histologic efficacy of xenograft granules for maxillary sinus floor augmentation »,

une étude conduite par le Dr Myron Nevins<sup>†</sup> de la Harvard School of Dentistry, publiée dans The International Journal Of Periodontics & Restorative Dentistry (2011 Jun;31(3):227-235), met en évidence les résultats positifs obtenus par les praticiens lors de l'utilisation des granules pour xéno greffe Endobon sur des patients nécessitant une augmentation du plancher sinusien avant la pose d'un implant.

Six mois après l'intervention chirurgicale, les observations suivantes ont été faites :

- Une formation osseuse au niveau de l'ostéotomie comprise entre 16,2 et 43,6 % a été observée chez l'ensemble des patients.
- L'examen histologique a révélé que les granules pour xéno greffe Endobon ont été intégrés et recouverts d'os tissé en contact étroit avec les particules.
- Aucune cellule inflammatoire n'était présente et aucun signe de résorption de la xéno greffe n'a été relevé.
- Des preuves d'os tissé en cours de remodelage et se développant en os lamellaire bien organisé ont été observées.

Certaines parties de l'os nouvellement formé étaient en cours de remodelage et passaient du stade d'os tissé (OT) au stade d'os lamellaire (OL) bien organisé. GX : granules pour xéno greffe.



## Publications scientifiques

- Barone A, Todisco M, Ludovichetti M, Gualini F, Torres-Lagares D, Aggstaller H. A prospective randomized-controlled study of Endobon used in extraction sites: a clinical and histological evaluation. Int J Periodontics Restorative Dent 2013;33:795-802. doi: 10.1607/prd.1690. (Endobon and OsseoGuard)
- Ramírez-Fernández MP, Calvo-Guirado JL, Delgado-Ruiz R A, Maté-Sánchez Del Val JE, Negri B, Peñarrocha Diago M. Ultrastructural study by back scattered electron imaging and elemental microanalysis of biomaterial-to-bone interface and mineral degradation of bovine xenografts in maxillary sinus floor elevation. Clin Oral Implants Res. 2013;24:645-651. doi: 10.1111/j.1600-0501.2012.02439. (Endobon and OsseoGuard)
- Testori T<sup>†</sup>, Izzi G, Manzoni L, Fratto G, Piattelli A, Weinstein RL. High temperature-treated bovine porous hydroxyapatite in sinus augmentation procedures: a case report. Int J Periodontics Restorative Dent. 2012; 32(3):295-301. (Endobon)
- Mazor Z. A prospective, randomized-controlled study of implants placed simultaneously in maxillary sinus augmentation cases: a clinical and histological evaluation. 27th Annual Meeting Academy of Osseointegration. 2012, March 1-3:Phoenix, Arizona, USA. www.iird.com/pdf/p14-mazor.pdf. (Endobon and OsseoGuard)
- Weinländer M<sup>†</sup>, Krennmair G, Schmidinger S, Plenk H, Piattelli A. The Mirror Study. A prospective randomized controlled study of Endobon used in maxillary sinus augmentation. Histological evaluation. 20th Annual Scientific Meeting of the European Association of Osseointegration. 2011, October 13-15: Athens, Greece. Abstract 341 Clinical Oral Implants Res 2011;22(9): p 1033. (supplement) (Endobon and OsseoGuard)
- De Angelis N<sup>†</sup>, Felice P, Pellegrino G, Camurati A, Gambino P, Esposito M<sup>†</sup>. Guided bone regeneration with and without a bone substitute at single post-extractive implants: 1-year post-loading results from a pragmatic multicenter randomised controlled trial. Eur J Oral Implantol. 2011;4(4):313-25. (Endobon and OsseoGuard)
- Nevins M, Camelo M, De Angelis N, Hanratty JJ, Khang WG, Kwon J-J<sup>†</sup>, Rasperini G, Rocchietta D, Schupbach P, Kim DM<sup>†</sup>. The clinical and histologic efficacy of xenograft granules for maxillary sinus floor augmentation. Int J Periodontics Restorative Dent. 2011;31:227-235. (Endobon and OsseoGuard)
- Ramírez-Fernández MR, Guirado JL, Ruiz RA, Sánchez de-Val JE, Ortega VV, Olmos LM. Bone response to hydroxyapatites with open porosity of animal origin (porcine [OsteoBio<sup>®</sup> mp3] and bovine [Endobon]): a radiological and histomorphometric study. Clin Oral Implants Res. 2011;22(7):767-73. (Endobon)
- Ramírez-Fernández MaP, Calvo-Guirado JL, Arcesio-Delgado Ruiz R, Maté-Sánchez de Val JE, Gómez-Moreno G, Guardia J. Experimental model of bone response to xenografts of bovine origin (Endobon): a radiological and histomorphometric study. Clin Oral Implants Res 2011;22(7):727-34. (Endobon)
- del Castillo R<sup>†</sup>. Grafting of an Extracted Maxillary First-Molar Socket using a New, Flexible Resorbable Collagen Membrane for Ridge Preservation in Advance of Implant Placement. Inside Dentistry, October 2011;94-96. www.dentalaegis.com/id. (Endobon and OsseoGuard Flex)
- Spies CK, Schnürer S, Gotterbarm T, Breusch SJ. Efficacy of Bone Source<sup>™</sup> and Cementek<sup>™</sup> in comparison with Endobon in critical size metaphyseal defects, using a minipig model. J Appl Biomater Biomech. 2010 Sep-Dec;8(3):175-85. (Endobon)
- Aguilar-Salvaterra A, Gómez-Moreno G, Martín-Piedra M.Á., Cabrera M, López-Gallardo C, Guardia J, Castillo T, Calvo-Guirado JL, Ramirez-Fernandez MP, Delgado-Ruiz R, and López-Marí L. Radiological and histomorphometric analysis of two xenografts: an experimental study. International Association of Dental Research/ General Session 2010. July 14-17, Barcelona, Spain. https://iadr.confex.com/iadr/2010barce/webprogram/Session23668.html. (Endobon)
- Schnettler R, Knöss PD, Heiss C, Stahl JP, Meyer C, Kilian O, Wenisch S, Alt V. Enhancement of bone formation in hydroxyapatite implants by rhBMP-2 coating. J Biomed Mater Res B Appl Biomater. 2009;90(1):75-81. (Endobon)
- Jensen SS, Aaboe M, Pinholt EM, Hjørtting-Hansen E, Melsen F, Ruyter IE. Tissue reaction and material characteristics of four bone substitutes. Int J Oral Maxillofac Implants. 1996;11(1):55-66. (Endobon)
- Wiltfang J, Merten HA, Wiltfang J. Ectopic bone formation with the help of growth factor bFGF. J Craniomaxillofac Surg. 1996 Oct;24(5):300-4. (Endobon)

<sup>†</sup> Ces praticiens sont ou ont été liés par un partenariat financier avec Zimmer Biomet Dental pour des conférences, conseils et autres services.

# Informations produit

## Membranes barrières OsseoGuard et OsseoGuard Flex

Taille (mm)	Membrane OsseoGuard	Membrane OsseoGuard Flex
15 x 20 mm	OG1520	OGF1520
20 x 30 mm	OG2030	OGF2030
30 x 40 mm	OG3040	OGF3040

Durée de conservation : 3 ans



Fabricant : Collagen Matrix, Inc., Oakland, NJ

## Granules pour xéno greffe Endobon

Volume (ml)	Petits granules 500-1 000 µm	Gros granules 1 000-2 000 µm
0,5 ml	ROX05	S.o.
1 ml	ROX10	S.o.
2 ml	ROX20	ROXLG20
5 ml	S.o.	ROXLG50
8 ml	S.o.	ROXLG80

Durée de conservation : 18 mois



Fabricant : Biomet France Sarl.

Pour faciliter la régénération osseuse ou du tissu mou,  
utilisez nos options de produit régénérative Zimmer Biomet Dental.

Contactez-nous au 1.800.363.1980 ou rendez-vous sur [www.zimmerbiometdental.com](http://www.zimmerbiometdental.com)

Zimmer Biomet Dental  
Global Headquarters  
4555 Riverside Drive  
Palm Beach Gardens, FL 33410, USA  
Tél: 1-561-776-6700  
Fax: 1-561-776-1272

Zimmer Biomet Dental Canada  
2323 Argentia Road  
Mississauga, On  
Canada  
Tél: 1.800.363.1980  
Fax: 1-561-776-1272

Sauf indication contraire, comme indiqué ici, toutes les marques déposées sont la propriété de Zimmer Biomet et tous les produits sont fabriqués par une ou plusieurs des filiales dentaires de Zimmer Biomet Holdings, Inc., distribués et commercialisés par Zimmer Biomet Dental (et, dans le cas de la distribution et de la commercialisation, par ses partenaires de commercialisation). Les membranes OsseoGuard et OsseoGuard Flex sont fabriquées par Collagen Matrix, Inc. Collagen Matrix, Inc. n'est pas une filiale de Zimmer Biomet Holdings, Inc. Pour plus d'informations sur le produit, veuillez consulter l'étiquette individuelle ou la notice du produit. L'autorisation et la disponibilité des produits peuvent être limitées dans certains pays ou certaines régions. Ce document s'adresse uniquement aux praticiens et ne représente ni un avis médical, ni des recommandations. Ce document ne doit pas être dupliqué ni réimprimé sans l'autorisation écrite expresse de Zimmer Biomet Dental.  
ZB0042CAN\_FR RÉV A 03/18 ©2018 Zimmer Biomet. Tous droits réservés



ZB0042FR