

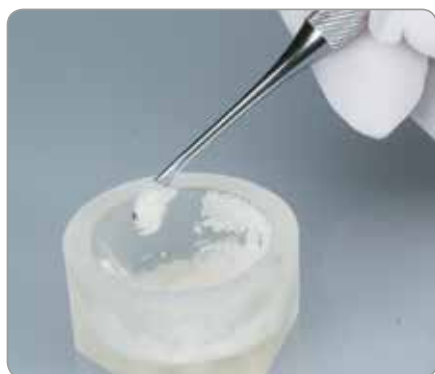Xenoenxerto granulado Endobon[®] com
Membranas de barreira OsseoGuard[®]
e OsseoGuard Flex[®]

Soluções de tratamento de gestão de tecidos



Substituto de enxertos ósseos

- Hidroxiapatite de origem bovina que foi totalmente desproteinizado através de um processo de elevadas temperaturas e em duas fases para segurança.
- Um material essencialmente não reabsorvível que é idealmente apropriado para a regeneração de defeitos ósseos quando é necessária a manutenção de um espaço efetivo.
- Osteocondutivo devido à interligação de micro e macro poros para a integração óssea, o que facilita a estabilidade do enxerto e promove a vascularização¹.
- Embalados em cápsulas de fácil abertura. Os volumes grandes (5 ml e 8 ml) são embalados individualmente em recipientes de 1 ml para a esterilidade.



Os xenoenxertos granulados Endobon, quando hidratados, aderem uns aos outros, para uma fácil transferência para o defeito ósseo.

Fabricante: Biomet France Sarl

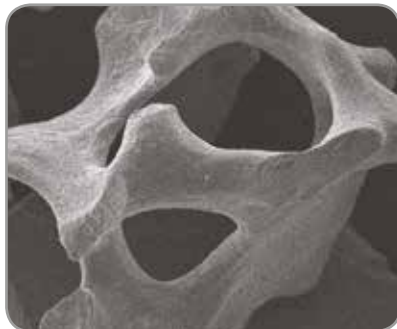

Grânulos pequenos

Partículas de 500–1000 µm normalmente indicadas para enxertos em pequenos defeitos ósseos, tais como uma cavidade extracranial.



Grânulos grandes

Partículas de 1000–2000 µm normalmente indicadas para enxertos em extensos defeitos ósseos, tais como procedimentos de elevação do seio, uma vez que com as partículas de maiores dimensões é necessário menos material.



Imagens obtidas por microscopia eletrônica de varredura (MEV) de xenoenxertos granulados Endobon com ampliações de 20x e 100x mostrando os micro e macro poros presentes nas partículas.

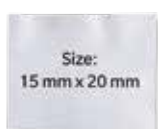Os xenoenxertos granulados Endobon são indicados para procedimentos cirúrgicos odontológicos e/ou orais, tais como:

- Reconstrução/segmentação do rebordo alveolar
- Preenchimento de defeitos ósseos após a ressecção da raiz de um dente, cistectomia e apicectomia
- Preenchimento de uma cavidade após a extração do dente
- Elevação do seio

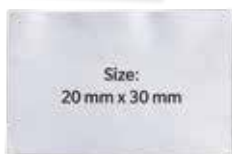1. Hing KA, Best SM, Bonfield W. Characterization of porous hydroxyapatite. J Mater Sci Mater Med. 1999 Mar;10(3):135-45.

Membranas de barreira

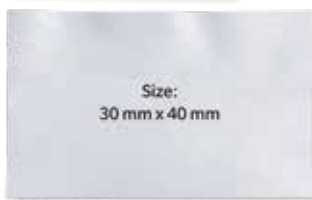- Membranas de colagénio reabsorvíveis concebidas para resistência, reabsorção, manuseamento e biocompatibilidade ideais.
- Constituídas por uma matriz de colagénio altamente purificado de origem bovina segura.
- Um processo de fabrico proprietário confere a ambas as membranas um longo perfil de reabsorção (6 a 9 meses); adequadas para procedimentos de Regeneração Óssea Guiada (ROG).
- As membranas OsseoGuard proporcionam uma barreira protetora contra a invasão dos tecidos moles num espaço com defeito.
- Apresentam dois níveis diferentes de flexibilidade para uma utilização simples em diversos cenários clínicos.
- Caso seja pretendido, é possível fixar o efetuar suturas na membrana.
- Três tamanhos são fornecidos estéreis e em saquetas para os diferentes tamanhos de defeitos ósseos.



Size:
15 mm x 20 mm



Size:
20 mm x 30 mm



Size:
30 mm x 40 mm

Fabricante: Collagen Matrix, Inc., Oakland, NJ



OsseoGuard

Ligeiramente mais rígido para a manutenção do espaço isolado.



OsseoGuard Flex

Membrana do tecido intacta para um maior grau de flexibilidade.

É indicada em casos em que a sutura primária não tenha sido conseguida.^{2*}

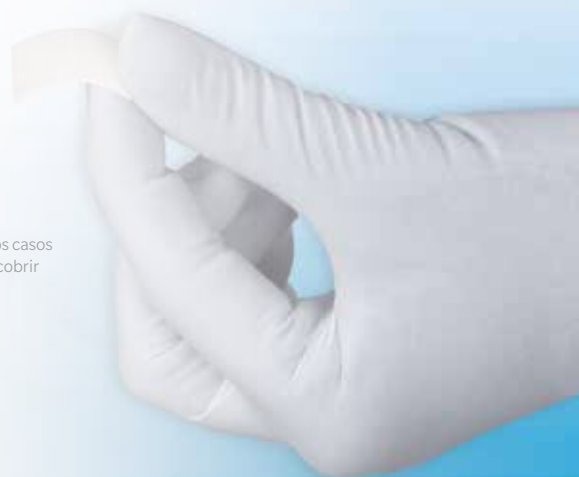

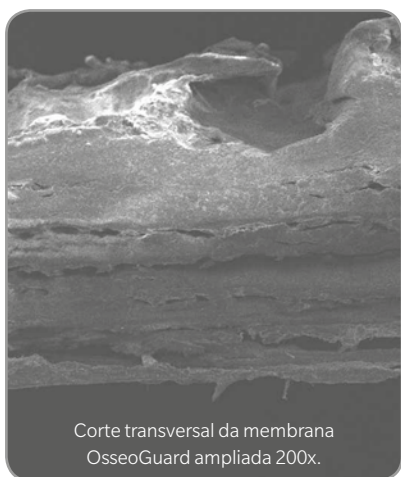
Indicações:

- Cavidades de extração
- Segmentação localizada do rebordo alveolar
- Reconstrução do rebordo alveolar
- Regeneração óssea guiada (ROG) em defeitos ósseos de tipo deiscência
- Regeneração tecidular guiada (RTG) em defeitos periodontais

* A experiência clínica com a OsseoGuard Flex demonstrou que a membrana não apresenta sinais de inflamação ou infeção nos casos em que a sutura primária não tenha sido conseguida. Em poucas semanas, a área exposta cicatriza, com os tecidos moles a cobrir toda a área e a membrana a manter a sua função de barreira.

2. Casos clínicos da Zimmer Biomet Dental





Defeitos resultantes de uma extração recente na região posterior da mandíbula

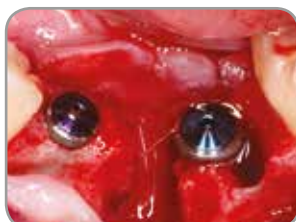

Fig. 1: Aparência clínica do local da cirurgia aquando da colocação do implante, quatro semanas após a extração do dente.

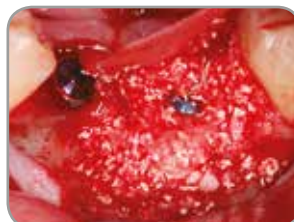
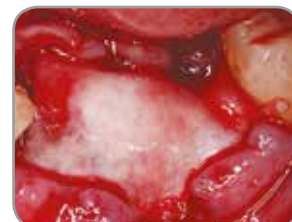
Fig. 2 e 3: Os defeitos ósseos são enxertados com osso autógeno e pequenos grânulos de xenoenxerto Endobon. O local da cirurgia foi coberto com uma membrana de colagénio reabsorvível OsseoGuard de 20 x 30 mm.



- A membrana OsseoGuard foi concebida para uma combinação de resistência, reabsorção e manuseamento.
- Constituída por fibras de colagénio tipo I, altamente purificado, provenientes de tendão de Aquiles bovino.

Tal proporciona:

- A resistência combinada para suportar suturas e boas características de manuseamento.
- Um perfil de absorção longo (6 a 9 meses) adequado ao tempo de cicatrização necessário para muitos dos procedimentos ROG.³

Fabricante: Collagen Matrix, Inc., Oakland, NJ

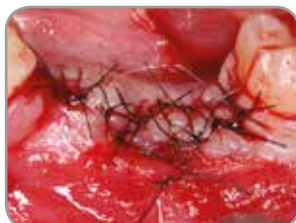

Fig. 4: O local da cirurgia foi suturado.

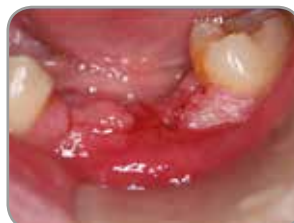

Fig. 5: Aparência clínica um mês após a colocação do implante. É observada uma boa epiteliação dos tecidos moles.

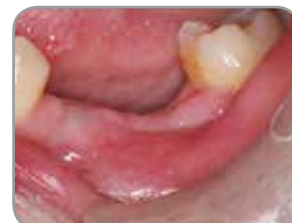

Fig. 6: Três meses após a colocação do implante. Os tecidos moles cicatrizaram completamente. Os implantes estão prontos para a segunda cirurgia e para a conexão do pilar de cicatrização.

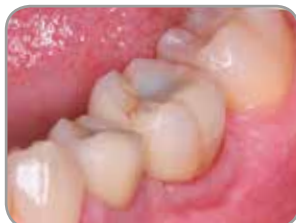

Fig. 7: Colocação da restauração definitiva cinco meses após a cirurgia.

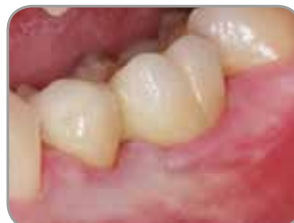

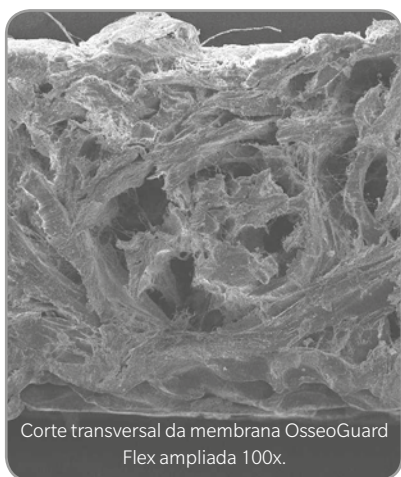
Fig. 8: Aparência clínica nove meses após a cirurgia. Note-se os tecidos moles saudáveis.

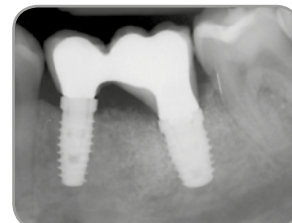

Fig. 9: Radiografia periapical obtida nove meses após a cirurgia. Note-se a regeneração óssea e a integração do enxerto.

Imagens clínicas disponibilizadas pelo: Dr. Francisco Enrile, Huelva, Espanha.

3. Yuen D, Ulreich JB, Zudlich G, Homg-Ban L, Li S. Prediction of in vivo stability of a resorbable, reconstituted type I collagen membrane by in vitro methods. Society for Biomaterials, 2000.



A imagem ilustra a resistência da membrana OsseoGuard Flex.

Defeito pós-extração de molar maxilar

Imagens clínicas publicadas originalmente pelo Dr. Robert Del Castillo.[†]

- A membrana OsseoGuard Flex é indicada nos casos em que a sutura primária não tenha sido conseguida.^{2*}
- A membrana OsseoGuard Flex foi concebida para uma combinação de resistência e flexibilidade, reabsorção e manuseamento.
- Feita a partir de colagénio tipo I e tipo III, altamente purificado, proveniente da derme de bovinos.

Tal proporciona:

- Flexibilidade para dobrar e cobrir os defeitos ósseos.
- Um perfil de absorção longo (6 a 9 meses) adequado ao tempo de cicatrização necessário para muitos dos procedimentos ROG.⁴
- A capacidade para auxiliar na cicatrização gengival, mesmo quando exposta num local de extração de um molar maxilar.^{5**}

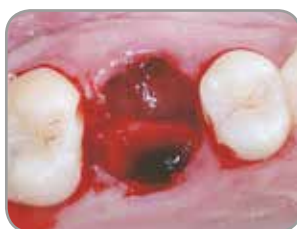

Fig. 1: Cavidade de extração do primeiro molar maxilar.

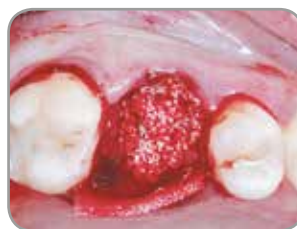

Fig. 2: Cavidade de extração enxertada com grânulos pequenos de xenoenxerto Endobon e coberta com uma membrana OsseoGuard Flex.

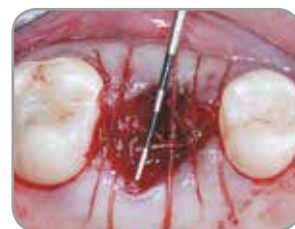

Fig. 3: As extremidades da membrana foram posicionadas sob o tecido mole e fixadas com suturas reabsorvíveis.

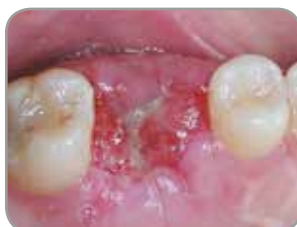

Fig. 4: A cicatrização ocorreu sem complicações. Duas semanas após a cirurgia, os tecidos moles foram epitelializando sob a membrana OsseoGuard Flex.

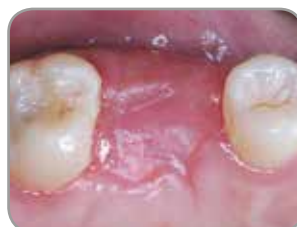

Fig. 5: O local ficou totalmente coberto quatro semanas após a extração.

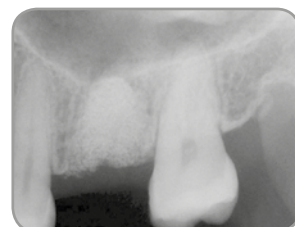

Fig. 6: Quatro meses após a cirurgia, foi tirada uma radiografia ao local do enxerto o qual apresentava uma excelente contenção do material de enxerto.

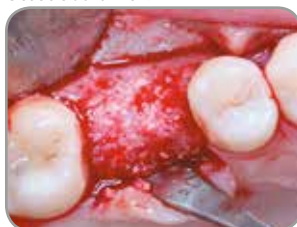

Fig. 7: Aos quatro meses pós-cirurgia, a cavidade cicatrizou e ficou pronta para a colocação do implante.

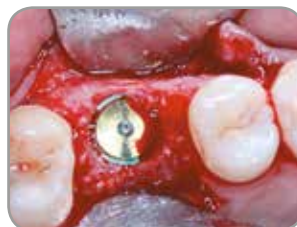

Fig. 8: Um implante Zimmer Biomet Dental de 6,0 mm de diâmetro e com uma plataforma de 5,0 mm foi colocado no local, quatro meses após a cirurgia.

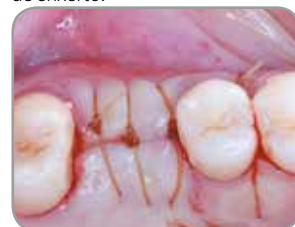

Fig. 9: O implante ficou submerso para cicatrizar durante dois meses.

Fabricante: Collagen Matrix, Inc., Oakland, NJ

** É recomendada uma sutura primária. Se exposto, o tempo de reabsorção será mais curto.

4. Yuen D, Ulreich JB, Zuclich G, Homg-Ban L, Li S. Prediction of in vivo stability of a resorbable, reconstituted Type 1 collagen membrane by in vitro methods. Society for Biomaterials, 2000.

5. del Castillo R[†]. Grafting of an extracted maxillary first-molar socket using a new, flexible resorbable collagen membrane for ridge preservation in advance of implant placement. Inside Dentistry, October 2011.94-96.

† O Dr. del Castillo mantém uma relação financeira com a Zimmer Biomet Dental, no âmbito de palestras, serviços de consultadoria e outros.

Segmentação do rebordo anterior

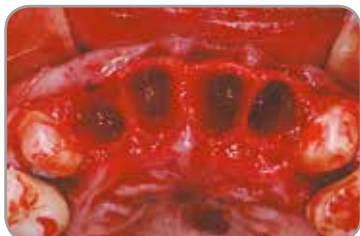

Fig. 1: Cavidades de extração de quatro incisivos maxilares e colocação imediata do implante.

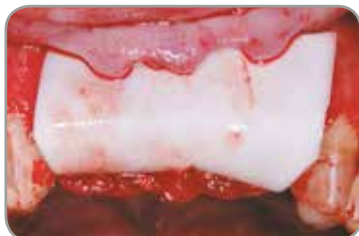

Fig. 2: Enxerto com grânulos pequenos de xenoenxerto Endobon cobertos por uma membrana de colagénio reabsorvível OsseoGuard.

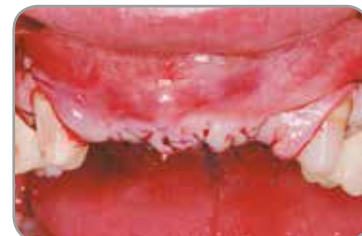

Fig. 3: Os rebordos de tecido mole foram fechados e suturados.

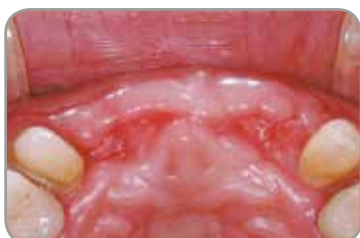

Fig. 4: Aparência clínica de tecidos moles quatro meses após a cirurgia, apresentando uma excelente cicatrização.

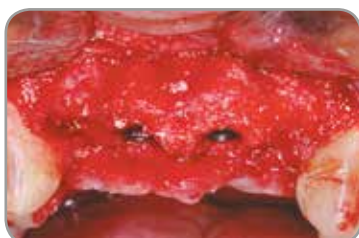

Fig. 5: Aparência clínica do local regenerado quatro meses após a remoção dos vestígios da membrana.

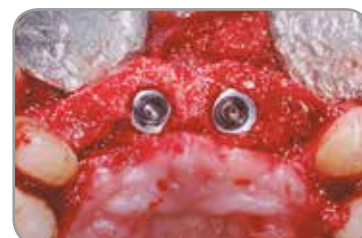

Fig. 6: Vista oclusal após quatro meses.

Defeitos pós-extração na zona estética

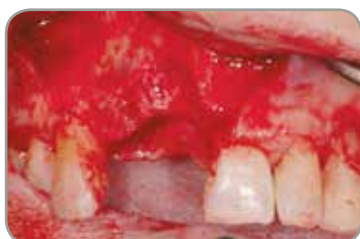

Fig. 7: Defeitos pós-extração na área central direita do maxilar e do incisivo lateral.

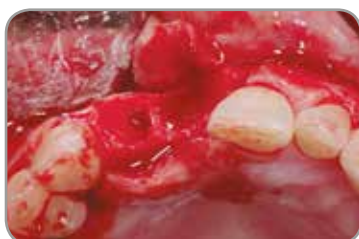

Fig. 8: Vista oclusal dos defeitos do local da extração.

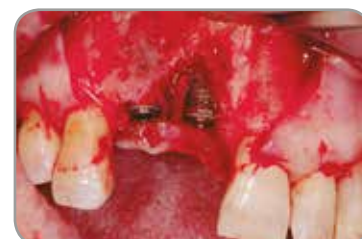

Fig. 9: Vista facial de defeitos ósseos tipo deiscência após a colocação do implante.

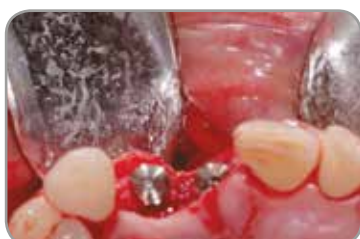

Fig. 10: Vista oclusal dos implantes e defeitos.

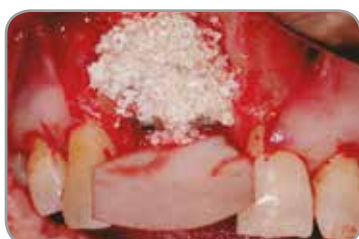

Fig. 11: Enxerto com grânulos pequenos de xenoenxerto Endobon cobertos por uma membrana de colagénio reabsorvível OsseoGuard.

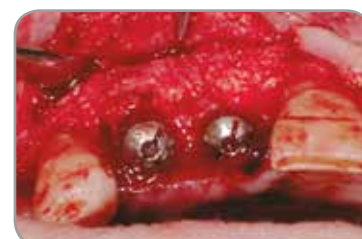

Fig. 12: Regeneração quatro meses após a remoção dos vestígios da membrana.

Imagens clínicas disponibilizadas pelo: Dr. Xavier Vela[†], Barcelona, Espanha

[†] O Dr. Xavier Vela mantém uma relação financeira com a Zimmer Biomet Dental, no âmbito de palestras, serviços de consultadoria e outros.

Estudo histológico do xenoinxerto granulado Endobon na segmentação do seio

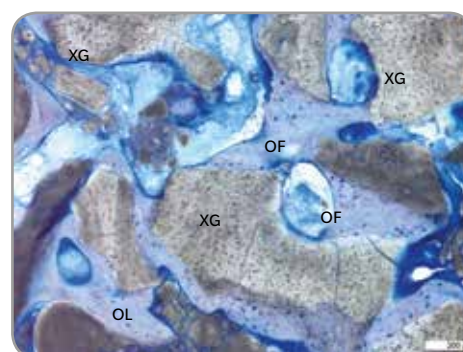
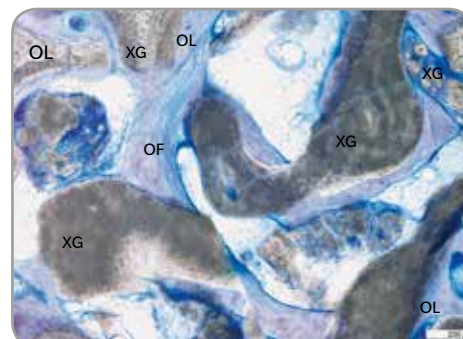
“The Clinical and Histological Efficacy of Xenograft Granules for Maxillary Sinus Floor Augmentation”

Um estudo liderado pelo Dr. Myron Nevins[†] na Harvard School of Dentistry e publicado no International Journal Of Periodontics & Restorative Dentistry (2011 Jun;31(3):227-235), destaca os resultados positivos obtidos pelos médicos ao utilizarem os xenoinxertos granulados Endobon em doentes que necessitem de procedimentos de segmentação do seio antes da colocação do implante.

Seis meses após a operação foram feitas as seguintes observações:

- Foi observada, em todos os doentes, uma formação óssea no local da osteotomia entre 16,2% e 43,6%.
- A avaliação histológica mostrou os xenoinxertos granulados Endobon a serem integrados e circundados por osso fibroso e em contacto próximo com as partículas.
- Sem células inflamatórias e não existiam sinais da reabsorção do xenoinxerto.
- Foram observados indícios de osso fibroso submetido a regeneração e maturado a osso lamelar bem organizado.

Algumas áreas de osso recém formado submetido a remodelação, maturando de osso fibroso (OF) a osso lamelar (OL) bem organizado. XG: Xenoinxerto granulado.



Referências científicas

- Barone A, Todisco M, Ludovichetti M, Gualini F, Torres-Lagares D, Aggstaller H. A prospective randomized-controlled study of Endobon used in extraction sites: a clinical and histological evaluation. *Int J Periodontics Restorative Dent* 2013;33:795–802. doi: 10.11607/prd.1690. (Endobon and OsseoGuard)
- Ramírez-Fernández MP, Calvo-Guirado JL, Delgado-Ruiz RA, Maté-Sánchez Del Val JE, Negri B, Peñarocha Diago M. Ultrastructural study by back scattered electron imaging and elemental microanalysis of biomaterial-to-bone interface and mineral degradation of bovine xenografts in maxillary sinus floor elevation. *Clin Oral Implants Res*. 2013;24:645–651. doi: 10.1111/j.1600-0501.2012.02439. (Endobon and OsseoGuard)
- Testori T[†], Izzi G, Manzoni L, Fratto G, Piatelli A, Weinstein RL. High temperature-treated bovine porous hydroxyapatite in sinus augmentation procedures: a case report. *Int J Periodontics Restorative Dent*. 2012; 32(3):295-301. (Endobon)
- Mazor Z. A prospective, randomized-controlled study of implants placed simultaneously in maxillary sinus augmentation cases: a clinical and histological evaluation. 27th Annual Meeting Academy of Osseointegration. 2012, March 1-3:Phoenix, Arizona, USA. www.iird.com/pdf/p14-mazor.pdf. (Endobon and OsseoGuard)
- Weinländer M[†], Krennmair G, Schmidinger S, Plenk H, Piatelli A. The Mirror Study. A prospective randomized controlled study of Endobon used in maxillary sinus augmentation. Histological evaluation. 20th Annual Scientific Meeting of the European Association of Osseointegration. 2011, October 13-15: Athens, Greece. Abstract 341 *Clinical Oral Implants Res* 2011;22(9): p 1033. (supplement) (Endobon and OsseoGuard)
- De Angelis N[†], Felice P, Pellegrino G, Camurati A, Gambino P, Esposito M[†]. Guided bone regeneration with and without a bone substitute at single post-extractive implants: 1-year post-loading results from a pragmatic multicenter randomised controlled trial. *Eur J Oral Implantol*. 2011;4(4):313-25. (Endobon and OsseoGuard)
- Nevins M, Camelo M, De Angelis N, Hanratty JJ, Khang WG, Kwon J-J[†], Rasperini G, Rocchietta D, Schubach P, Kim DM[†]. The clinical and histologic efficacy of xenograft granules for maxillary sinus floor augmentation. *Int J Periodontics Restorative Dent*. 2011;31:227-235. (Endobon and OsseoGuard)
- Ramírez-Fernández MR, Guirado JL, Ruiz RA, Sánchez-de-Val JE, Ortega VV, Olmos LM. Bone response to hydroxyapatites with open porosity of animal origin (porcine [OsteoBiol[®] mp3] and bovine [Endobon]): a radiological and histomorphometric study. *Clin Oral Implants Res*. 2011;22(7):767-73. (Endobon)
- Ramírez-Fernández MaP, Calvo-Guirado JL, Arcesio-Delgado Ruiz R, Maté-Sánchez de Val JE, Gómez-Moreno G, Guardia J. Experimental model of bone response to xenografts of bovine origin (Endobon): a radiological and histomorphometric study. *Clin Oral Implants Res* 2011;22(7):727-34. (Endobon)
- del Castillo R[†]. Grafting of an Extracted Maxillary First-Molar Socket using a New, Flexible Resorbable Collagen Membrane for Ridge Preservation in Advance of Implant Placement. *Inside Dentistry*, October 2011;94-96. www.dentalaegis.com/id. (Endobon and OsseoGuard Flex)
- Spies CK, Schnürer S, Gotterbarm T, Breusch SJ. Efficacy of Bone Source[™] and Cementek[™] in comparison with Endobon in critical size metaphyseal defects, using a minipig model. *J Appl Biomater Biomech*. 2010 Sep-Dec;8(3):175-85. (Endobon)
- Aguilar-Salvatierra A, Gómez-Moreno G, Martín-Piedra M.Á., M. Cabrera M, López-Gallardo C, Guardia J, Castillo T, Calvo-Guirado JL, Ramirez-Fernandez MP, Delgado-Ruiz R, And López-Mari L. Radiological and histomorphometric analysis of two xenografts: an experimental study. *International Association of Dental Research/ General Session* 2010. July 14-17, Barcelona, Spain. <https://iadr.confex.com/iadr/2010barce/webprogram/Session23668.html>. (Endobon)
- Schnettler R, Knöss PD, Heiss C, Stahl JP, Meyer C, Kilian O, Wenisch S, Alt V. Enhancement of bone formation in hydroxyapatite implants by rhBMP-2 coating. *J Biomed Mater Res B Appl Biomater*. 2009;90(1):75-81. (Endobon)
- Jensen SS, Aaboe M, Pinholt EM, Hjørtting-Hansen E, Melsen F, Ruyter IE. Tissue reaction and material characteristics of four bone substitutes. *Int J Oral Maxillofac Implants*. 1996;11(1):55-66. (Endobon)
- Wiltfang J, Merten HA, Wiltfang J. Ectopic bone formation with the help of growth factor bFGF. *J Craniomaxillofac Surg*. 1996 Oct;24(5):300-4. (Endobon)

[†] Estes médicos mantêm ou mantiveram uma relação financeira com a Zimmer Biomet Dental, no âmbito de palestras, serviços de consultadoria e outros.

Informações para encomendas

Membranas de barreira OsseoGuard e OsseoGuard Flex

Tamanho (mm)	Membrana OsseoGuard	Membrana OsseoGuard Flex
15 x 20 mm	OG1520	OGF1520
20 x 30 mm	OG2030	OGF2030
30 x 40 mm	OG3040	OGF3040

Prazo de validade: 3 anos



Fabricante: Collagen Matrix, Inc., Oakland, NJ

Xenoenxerto granulado Endobon

Volume (ml)	Grânulos pequenos 500–1000 µm	Grânulos grandes 1000–2000 µm
0,5 ml	ROX05	N/A
1 ml	ROX10	N/A
2 ml	ROX20	ROXLG20
5 ml	N/A	ROXLG50
8 ml	N/A	ROXLG80

Prazo de validade: 18 meses



Fabricante: Biomet France Sarl.

Quer facilitar o crescimento do osso e tecidos moles?
Considere as opções regenerativas da Zimmer Biomet Dental.

Contacte-nos através do número 800 827 836 ou visite o site
zimmerbiometdental.com

Zimmer Biomet Dental
Sede Mundial
4555 Riverside Drive
Palm Beach Gardens, FL 33410
Tel.: +1-561-776-6700
Fax: +1-561-776-1272

Biomet 3i Dental Ibérica S.L.
WTC Almeda Park, Ed. 4, Planta 2ª
C/Tirso de Molina, 40
08940, Cornellà de Llobregat
Teléfono: + 34-93-470-59-50
Fax: +34 93-372-11-25
Atención al cliente: 800 827 836

Salvo indicação em contrário, conforme aqui mencionado, todas as marcas comerciais são propriedade da Zimmer Biomet e todos os produtos são fabricados por uma ou mais subsidiárias da divisão dental da Zimmer Biomet Holdings, Inc., e distribuídos e comercializados pela Zimmer Biomet Dental (e, no caso da distribuição e marketing, pelos parceiros de marketing autorizados). As membranas OsseoGuard e OsseoGuard Flex são fabricadas pela Collagen Matrix, Inc. A Collagen Matrix, Inc. não é uma subsidiária da Zimmer Biomet Holdings, Inc. Para obter informações adicionais sobre os produtos, consulte os rótulos individuais dos produtos ou as instruções de utilização. Os produtos podem não estar disponíveis ou autorizados em todos os países/regiões. Este material destina-se apenas a profissionais médicos e não constitui um parecer ou recomendação médicos. Este material não pode ser copiado ou reproduzido sem o expresse consentimento escrito da Zimmer Biomet Dental. ZB0042PT REV A 03/18 ©2018 Zimmer Biomet. Todos os direitos reservados.

