

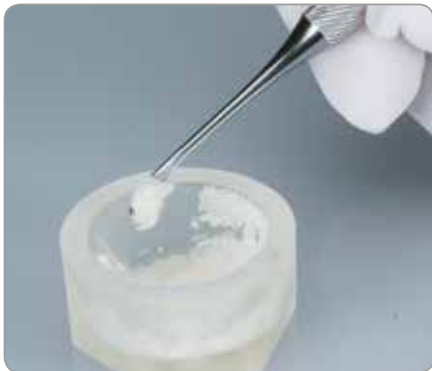Gránulos de xenoinjerto Endobon[®] con
membranas de barrera OsseoGuard[®]
y OsseoGuard Flex[®]

Soluciones de tratamiento para el manejo de tejidos



Material de injerto óseo

- Hidroxiapatita de origen bovino completamente desproteínizada mediante un proceso de dos pasos a alta temperatura por seguridad.
- Material prácticamente no reabsorbible, apto para la regeneración de defectos óseos cuando se requiere el mantenimiento de un espacio efectivo.
- Osteoconductor, gracias a los micro y macroporos interconectados, que promueven la integración ósea y el crecimiento vascular¹.
- Envasados en vasos sencillos de abrir. Los volúmenes grandes (5 ml y 8 ml) se proporcionan en envases individuales de 1 ml para conservar la esterilidad.



Los gránulos de xenoinjerto Endobon se adhieren entre sí al hidratarse, lo que facilita su transferencia al defecto.

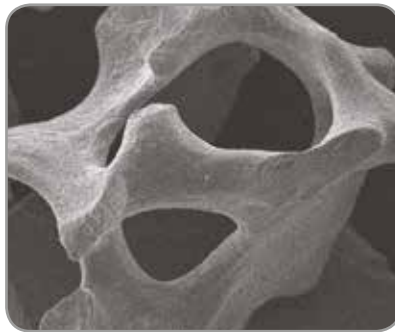

Fabricante: Biomet France Sarl

Gránulos pequeños

Tamaño de partícula de 500–1000 μm , utilizado en general para el relleno de defectos de menor tamaño, como en los alvéolos post-extracción.

Gránulos grandes

Tamaño de partícula de 1000–2000 μm , utilizado en general para rellenar defectos grandes, como en el caso de la elevación del seno maxilar, puesto que con las partículas de tamaño grande se requiere menos material.



Los gránulos de xenoinjerto Endobon están indicados para procedimientos de cirugía oral o dental como son:

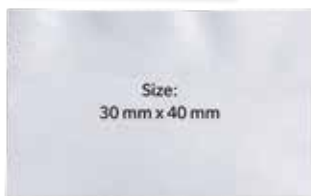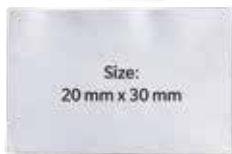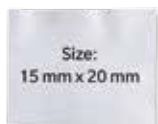- Aumento/reconstrucción de la cresta alveolar
- Relleno de defectos óseos después de la resección radicular, quistectomía y apicectomía
- Relleno de alvéolos después de extracción dentaria
- Elevación del seno maxilar

Imágenes de microscopía electrónica de barrido de gránulos de xenoinjerto Endobon con aumento de 20x y 100x, que muestran los micro y macroporos de las partículas.

1. Hing KA, Best SM, Bonfield W. Characterization of porous hydroxyapatite. J Mater Sci Mater Med. 1999 Mar;10(3):135-45.

Membranas de barrera

- Membranas de colágeno reabsorbibles diseñadas para óptima resistencia, reabsorción, manipulación y biocompatibilidad.
- Fabricadas con colágeno de origen bovino altamente purificado.
- Un proceso de fabricación patentado proporciona a ambas membranas un perfil de reabsorción prolongado (6–9 meses), apropiado para procedimientos de regeneración ósea guiada (Guided Bone Regeneration, GBR).
- Las membranas OsseoGuard proporcionan una barrera protectora contra la invasión del espacio del defecto por parte del tejido blando.
- Dos niveles diferentes de flexibilidad para facilidad de uso en diversos escenarios clínicos.
- Se puede fijar o suturar si se desea.
- Disponibilidad de tres tamaños, para diferentes tamaños de defectos, suministrados estériles y en doble embolsado estéril de fácil apertura.



Fabricante: Collagen Matrix, Inc., Oakland, NJ



OsseoGuard

Ligeramente más rígida, para mantener el espacio.



OsseoGuard Flex

Membrana de tejido inalterado, para un mayor grado de flexibilidad. Actúa aún cuando no se ha logrado el cierre primario.^{2*}

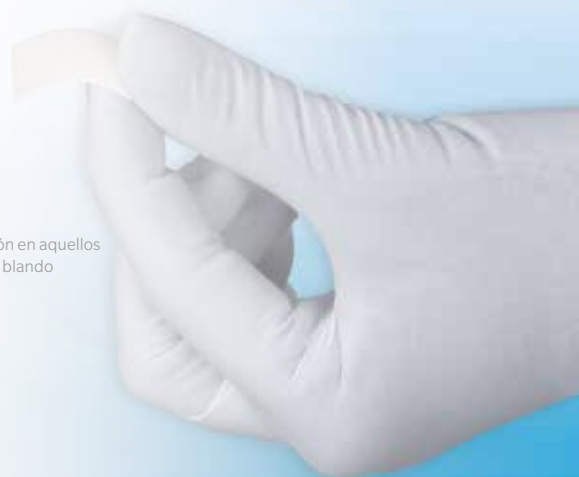


Indicaciones:

- Alvéolos post-extracción
- Aumento localizado de la cresta alveolar
- Reconstrucción de la cresta alveolar
- GBR en defectos de dehiscencia
- GTR en defectos periodontales

* La experiencia clínica con OsseoGuard Flex ha demostrado que la membrana no muestra signos de inflamación ni de infección en aquellos casos en los que no se ha logrado el cierre primario. La zona expuesta cicatriza en unas pocas semanas si se cubre con tejido blando mientras la membrana mantiene su función de barrera.

2. Casos clínicos de archivo de Zimmer Biomet Dental





Defectos de extracción reciente en la parte posterior de la mandíbula

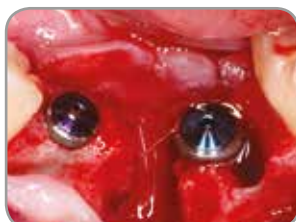

Fig. 1: Aspecto clínico de la zona quirúrgica en el momento de la colocación del implante cuatro semanas después de la extracción dentaria.

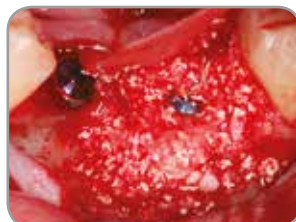
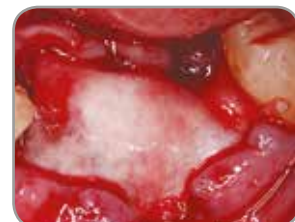
Fig. 2 y 3: En los defectos óseos se aplicaron injertos de hueso autógeno y gránulos pequeños de xenoinjerto Endobon. Se cubrió la zona quirúrgica con una membrana de colágeno reabsorbible OsseoGuard de 20 x 30 mm.



- La membrana OsseoGuard está diseñada para combinar de forma óptima resistencia, reabsorción y manipulación.
- Fabricada con colágeno de tipo I altamente purificado derivado de tendón de Aquiles bovino.

Esto proporciona:

- Resistencia combinada para permitir suturas y buenas características de manejo.
- Un perfil de reabsorción prolongado (6-9 meses) apropiado para el tiempo de cicatrización requerido en muchos procedimientos de GBR.³

Fabricante: Collagen Matrix, Inc., Oakland, NJ

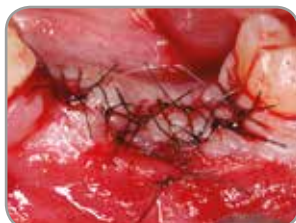

Fig. 4: Se cerró el colgajo con suturas.

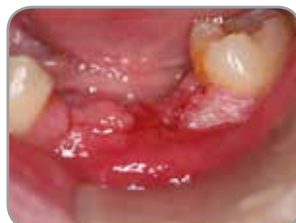

Fig. 5: Aspecto clínico un mes después de la colocación del implante. Se observa una buena epitelización del tejido blando.

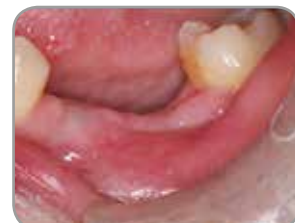

Fig. 6: Tres meses después de la colocación del implante, el tejido blando ha cicatrizado completamente. Los implantes están listos para la segunda fase quirúrgica y la conexión del pilar de cicatrización.

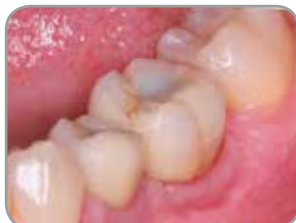

Fig. 7: Colocación de la restauración definitiva cinco meses después de la cirugía.

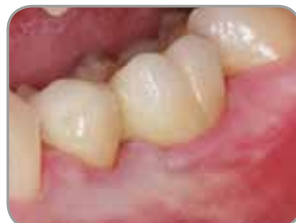

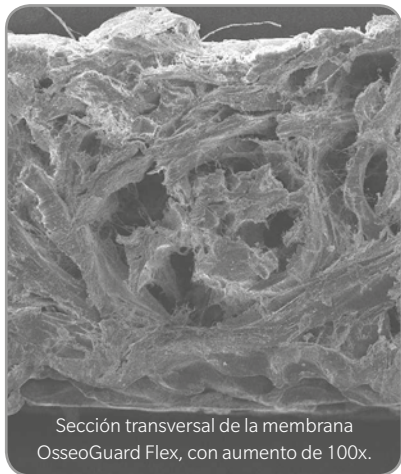
Fig. 8: Aspecto clínico nueve meses después de la cirugía. Obsérvese el aspecto saludable de los tejidos blandos.

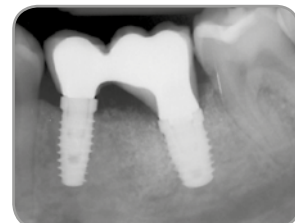

Fig. 9: Radiografía periapical obtenida nueve meses después de la cirugía. Obsérvese la regeneración ósea y la integración del injerto.

Imágenes clínicas proporcionadas por: Dr. Francisco Enrile, Huelva, España.

3. Yuen D, Ulreich JB, Zudlich G, Homg-Ban L, Li S. Prediction of in vivo stability of a resorbable, reconstituted type I collagen membrane by in vitro methods. Society for Biomaterials, 2000.



La imagen ilustra la resistencia de la membrana OsseoGuard Flex.

Defecto posextracción en un molar del maxilar superior

Imágenes clínicas publicadas originalmente por el Dr. Robert del Castillo.†

- La membrana OsseoGuard Flex actúa aún cuando no se ha logrado el cierre primario.^{2*}
- La membrana OsseoGuard Flex está diseñada para ofrecer resistencia combinada y moldeabilidad, reabsorción y manipulación.
- Fabricada con tejido de dermis bovina intacto altamente purificado compuesto de colágeno de tipo I y tipo III.

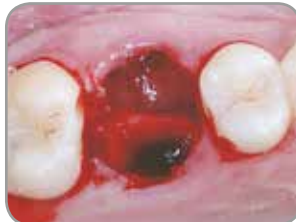

Fig. 1: Alvéolo post-extracción del primer molar del maxilar superior.

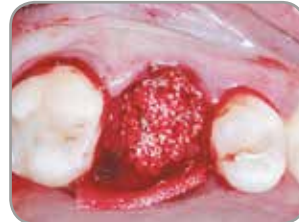

Fig. 2: Alvéolo post-extracción con gránulos pequeños de xenoinjerto Endobon y cubierto con una membrana OsseoGuard Flex.

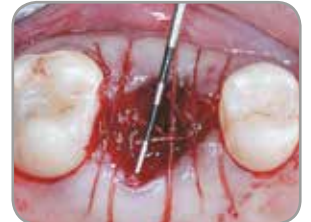

Fig. 3: Los bordes de la membrana se colocaron debajo del tejido blando y se fijaron con suturas reabsorbibles.

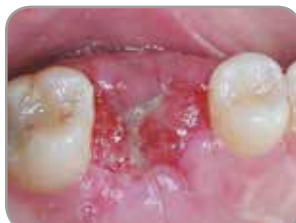

Fig. 4: La cicatrización se produjo sin problemas. El tejido blando se estaba epitelizando sobre la membrana OsseoGuard Flex dos semanas después de la cirugía.

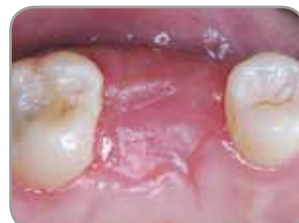

Fig. 5: Cuatro semanas después de la extracción, la cobertura de la zona era total.

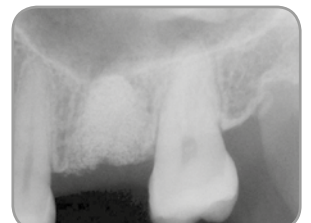

Fig. 6: A los cuatro meses de la cirugía, una radiografía de la zona del injerto mostró excelente contención del material de injerto.

Esto proporciona:

- Flexibilidad para amoldarse a los defectos.
- Un perfil de reabsorción prolongado (6-9 meses) apropiado para el tiempo de cicatrización requerido en muchos procedimientos de GBR.⁴
- La capacidad de promover la cicatrización gingival incluso cuando queda expuesta en una zona de extracción molar posterior.^{5**}

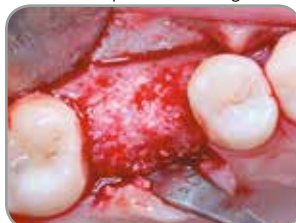

Fig. 7: A los cuatro meses de la cirugía, el alvéolo estaba cicatrizado y listo para la colocación del implante.

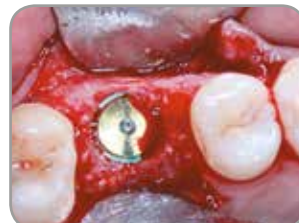

Fig. 8: Se colocó un implante de Zimmer Biomet Dental de 6 mm de diámetro, con plataforma de 5 mm, cuatro meses después de la cirugía.

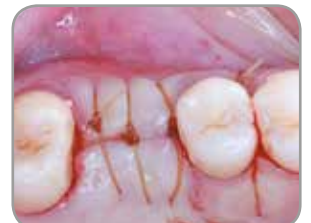

Fig. 9: El implante se dejó sumergido para permitir dos meses de integración.

Fabricante: Collagen Matrix, Inc., Oakland, NJ

** Se recomienda el cierre primario. Si hay exposición, el tiempo de reabsorción será más corto.

4. Yuen D, Ulreich JB, Zuclich G, Homg-Ban L, Li S. Prediction of in vivo stability of a resorbable, reconstituted Type 1 collagen membrane by in vitro methods. Society for Biomaterials, 2000.

5. del Castillo R†. Grafting of an extracted maxillary first-molar socket using a new, flexible resorbable collagen membrane for ridge preservation in advance of implant placement. Inside Dentistry, octubre de 2011. 94-96.

† El Dr. del Castillo tiene una relación contractual con Zimmer Biomet Dental como resultado de sus ponencias, trabajos de consultoría y otros servicios.

Aumento del reborde en el sector anterior

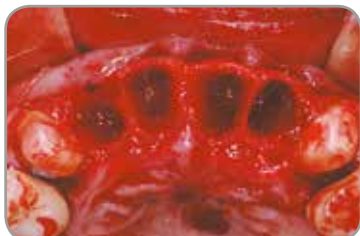

Fig. 1: Alvéolos post-extracción de los cuatro incisivos del maxilar superior y colocación inmediata de implantes.

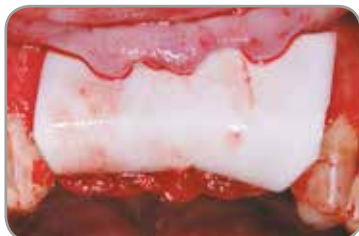

Fig. 2: Injerto con gránulos pequeños de xenoinjerto Endobon cubierto con una membrana OsseoGuard de colágeno reabsorbible.

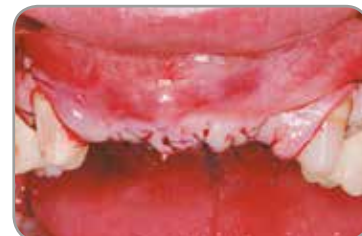

Fig. 3: Los colgajos de tejido blando se cerraron y suturaron.

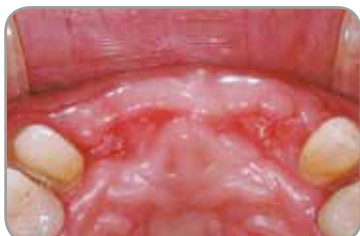

Fig. 4: Aspecto clínico del tejido blando, que muestra una excelente cicatrización después de cuatro meses.

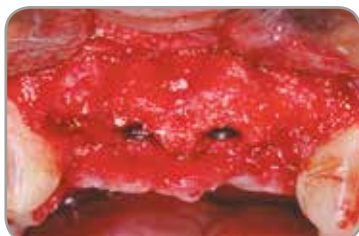

Fig. 5: Aspecto clínico de la zona regenerada a los cuatro meses después de eliminar la membrana remanente.

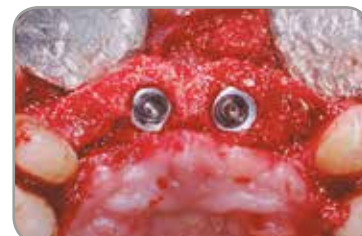

Fig. 6: Vista oclusal después de cuatro meses.

Defectos posextracción en la zona estética

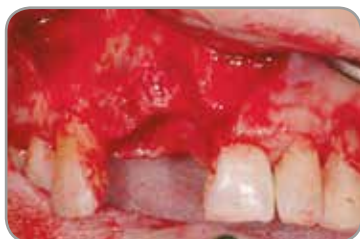

Fig. 7: Defectos posextracción en el maxilar superior, en el área central derecha y lateral de los incisivos.

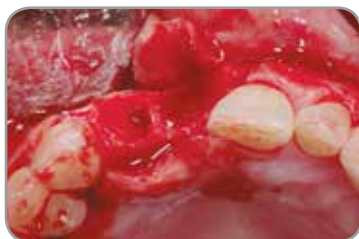

Fig. 8: Vista oclusal de los defectos de la zona de extracción.

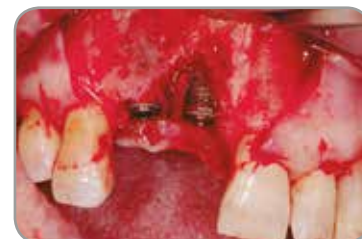

Fig. 9: Vista vestibular de los defectos de dehiscencia después de la colocación de los implantes.

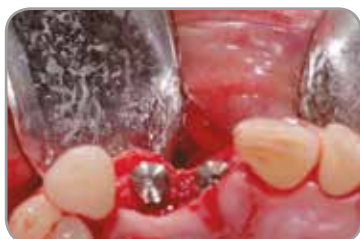

Fig. 10: Vista oclusal de los implantes y defectos.

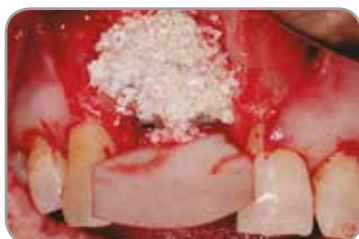

Fig. 11: Injerto con gránulos pequeños de xenoinjerto Endobon cubierto con una membrana OsseoGuard de colágeno reabsorbible.

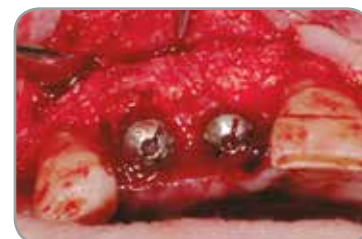

Fig. 12: Regeneración a los cuatro meses después de eliminar la membrana remanente.

Imágenes clínicas proporcionadas por:
Dr. Xavier Vela†, Barcelona, España

† El Dr. Xavier Vela tiene una relación contractual con Zimmer Biomet Dental como resultado de sus ponencias, trabajos de consultoría y otros servicios.

Estudio histológico de los gránulos de xenoinjerto Endobon en el aumento del suelo del seno maxilar

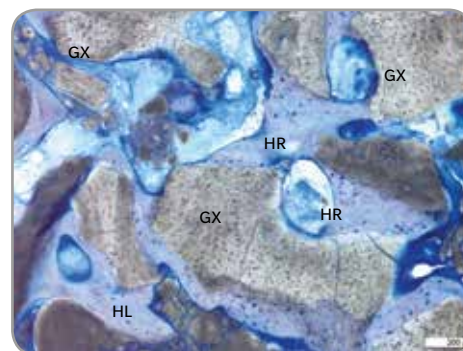
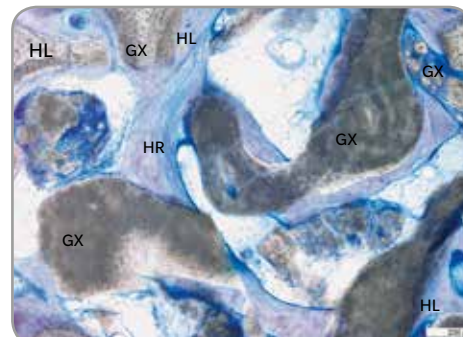
«La eficacia clínica e histológica de los gránulos de xenoinjerto para el aumento del suelo del seno maxilar» (The Clinical and Histological Efficacy of Xenograft for Maxillary Sinus Floor Augmentation)

Estudio dirigido por el Dr. Myron Nevins[†] en la Facultad de Odontología de Harvard, publicado en el International Journal Of Periodontics & Restorative Dentistry (junio de 2011;31(3):227-235), destaca los resultados positivos que los clínicos del estudio alcanzaron al utilizar los gránulos de xenoinjertos Endobon en pacientes que requerían procedimientos de aumento del seno maxilar previo a la colocación del implante.

A los seis meses de la cirugía, se hicieron las siguientes observaciones:

- En todos los pacientes se observó formación ósea en la osteotomía, que variaba del 16,2% al 43,6%.
- La evaluación histológica mostró que los gránulos de xenoinjerto Endobon estaban integrados y rodeados por hueso reticular y en estrecho contacto con las partículas.
- No había células inflamatorias ni signos de reabsorción del xenoinjerto.
- Se observó hueso reticular que estaba experimentando remodelación y maduración para formar un hueso lamelar bien organizado.

Algunas áreas de formación de hueso nuevo estaban experimentando remodelación y maduración de hueso reticular (HR) a hueso lamelar (HL) bien organizado. GX: gránulos de xenoinjerto.



Referencias científicas

- Barone A, Todisco M, Ludovichetti M, Gualini F, Torres-Lagares D, Aggstaller H. A prospective randomized-controlled study of Endobon used in extraction sites: a clinical and histological evaluation. Int J Periodontics Restorative Dent 2013;33:795–802. doi: 10.1607/prd.1690. (Endobon and OsseoGuard)
- Ramírez-Fernández MP, Calvo-Guirado JL, Delgado-Ruiz RA, Maté-Sánchez Del Val JE, Negri B, Peñarocha Diago M. Ultrastructural study by back scattered electron imaging and elemental microanalysis of biomaterial-to-bone interface and mineral degradation of bovine xenografts in maxillary sinus floor elevation. Clin Oral Implants Res. 2013;24:645–651. doi: 10.1111/j.1600-0501.2012.02439. (Endobon and OsseoGuard)
- Testori T[†], Izzi G, Manzoni L, Fratto G, Piattelli A, Weinstein RL. High temperature-treated bovine porous hydroxyapatite in sinus augmentation procedures: a case report. Int J Periodontics Restorative Dent. 2012; 32(3):295-301. (Endobon)
- Mazor Z. A prospective, randomized-controlled study of implants placed simultaneously in maxillary sinus augmentation cases: a clinical and histological evaluation. 27th Annual Meeting Academy of Osseointegration. 2012, March 1-3:Phoenix, Arizona, USA. www.iird.com/pdf/p14-mazor.pdf. (Endobon and OsseoGuard)
- Weinländer M[†], Krennmair G, Schmidinger S, Plenk H, Piattelli A. The Mirror Study. A prospective randomized controlled study of Endobon used in maxillary sinus augmentation. Histological evaluation. 20th Annual Scientific Meeting of the European Association of Osseointegration. 2011, October 13-15: Athens, Greece. Abstract 341 Clinical Oral Implants Res 2011;22(9): p 1033. (supplement) (Endobon and OsseoGuard)
- De Angelis N[†], Felice P, Pellegrino G, Camurati A, Gambino P, Esposito M[†]. Guided bone regeneration with and without a bone substitute at single post-extractive implants: 1-year post-loading results from a pragmatic multicenter randomised controlled trial. Eur J Oral Implantol. 2011;4(4):313-25. (Endobon and OsseoGuard)
- Nevins M, Camelo M, De Angelis N, Hanratty JJ, Khang WG, Kwon J-J[†], Rasperini G, Rocchietta D, Schupbach P, Kim DM[†]. The clinical and histologic efficacy of xenograft granules for maxillary sinus floor augmentation. Int J Periodontics Restorative Dent. 2011;31:227-235. (Endobon and OsseoGuard)
- Ramírez-Fernández MR, Guirado JL, Ruiz RA, Sánchez de Val JE, Ortega VV, Olmos LM. Bone response to hydroxyapatites with open porosity of animal origin (porcine [OsteoBio[®] mp3] and bovine [Endobon]): a radiological and histomorphometric study. Clin Oral Implants Res. 2013;24:645–651. 2011;22(7):767-73. (Endobon)
- Ramírez-Fernández MaP, Calvo-Guirado JL, Arcesio-Delgado Ruiz R, Maté-Sánchez de Val JE, Gómez-Moreno G, Guardia J. Experimental model of bone response to xenografts of bovine origin (Endobon): a radiological and histomorphometric study. Clin Oral Implants Res 2011;22(7):727-34. (Endobon)
- del Castillo R[†]. Grafting of an Extracted Maxillary First-Molar Socket using a New, Flexible Resorbable Collagen Membrane for Ridge Preservation in Advance of Implant Placement. Inside Dentistry, October 2011;94-96. www.dentalaegis.com/id. (Endobon and OsseoGuard Flex)
- Spies CK, Schnürer S, Gotterbarm T, Breusch SJ. Efficacy of Bone Source[™] and Cementek[™] in comparison with Endobon in critical size metaphyseal defects, using a minipig model. J Appl Biomater Biomech. 2010 Sep-Dec;8(3):175-85. (Endobon)
- Aguilar-Salvaterra A, Gómez-Moreno G, Martín-Piedra M.Á., M. Cabrera M, López-Gallardo C, Guardia J, Castillo T, Calvo-Guirado JL, Ramirez-Fernandez MP, Delgado-Ruiz R, And López-Marí L. Radiological and histomorphometric analysis of two xenografts: an experimental study. International Association of Dental Research/ General Session 2010. July 14-17, Barcelona, Spain. https://iadr.confex.com/iadr/2010barce/webprogram/Session23668.html. (Endobon)
- Schnettler R, Knöss PD, Heiss C, Stahl JP, Meyer C, Kilian O, Wenisch S, Alt V. Enhancement of bone formation in hydroxyapatite implants by rhBMP-2 coating. J Biomed Mater Res B Appl Biomater. 2009;90(1):75-81. (Endobon)
- Jensen SS, Aaboe M, Pinholt EM, Hjørtting-Hansen E, Melsen F, Ruyter IE. Tissue reaction and material characteristics of four bone substitutes. Int J Oral Maxillofac Implants. 1996;11(1):55-66. (Endobon)
- Wiltfang J, Merten HA, Wiltfang J. Ectopic bone formation with the help of growth factor bFGF. J Craniomaxillofac Surg. 1996 Oct;24(5):300-4. (Endobon)

[†] Estos clínicos tienen relaciones contractuales actuales o pasadas con Zimmer Biomet Dental como resultado de sus ponencias, trabajos de consultoría y otros servicios.

Información para pedidos

Membranas de barrera OsseoGuard y OsseoGuard Flex

Tamaño (mm)	Membrana OsseoGuard	Membrana OsseoGuard Flex
15 x 20 mm	OG1520	OGF1520
20 x 30 mm	OG2030	OGF2030
30 x 40 mm	OG3040	OGF3040

Vida útil: 3 años



Fabricante: Collagen Matrix, Inc., Oakland, NJ

Gránulos de xenoinjerto Endobon

Volumen (ml)	Gránulos pequeños 500–1000 µm	Gránulos grandes 1000–2000 µm
0,5 ml	ROX05	N/D
1 ml	ROX10	N/D
2 ml	ROX20	ROXLG20
5 ml	N/D	ROXLG50
8 ml	N/D	ROXLG80

Vida útil: 18 meses



Fabricante: Biomet France Sarl.

**¿Quiere facilitar el re-crecimiento del hueso y tejido blando?
Considere las opciones de productos de regeneración de Zimmer Biomet Dental.**

Póngase en contacto con nosotros llamando al 900 800 303 o visite zimmerbiometdental.es

Zimmer Biomet Dental
Global Headquarters
4555 Riverside Drive
Palm Beach Gardens, FL 33410
Tel.: +1-561-776-6700
Fax: +1-561-776-1272

Biomet 3i Dental Ibérica S.L.
WTC Almeda Park, Ed. 4, Planta 2ª
C/Tirso de Molina, 40
08940, Cornellà de Llobregat
Teléfono: 93-470-59-50
Fax: 93-372-11-25
Atención al cliente: 900 800 303

Salvo que se indique lo contrario, tal y como se especifica en el presente documento, todas las marcas comerciales son propiedad de Zimmer Biomet, y todos los productos son fabricados por una o más de las filiales dentales de Zimmer Biomet Holdings, Inc., y distribuidos y comercializados por Zimmer Biomet Dental (y, en el caso de la distribución y la comercialización, sus socios comercializadores autorizados). Las membranas OsseoGuard y OsseoGuard Flex son fabricadas por Collagen Matrix, Inc. Collagen Matrix, Inc. no es una filial de Zimmer Biomet Holdings, Inc. Si desea información adicional sobre un producto, consulte el prospecto o las instrucciones de uso de dicho producto concreto. La autorización y la disponibilidad del producto pueden estar limitadas en determinados países/regiones. Este material está destinado a clínicos exclusivamente y no incluye asesoramiento ni recomendaciones de carácter médico. Está prohibido copiar o reimprimir este material sin el consentimiento expreso por escrito de Zimmer Biomet Dental. ZB0042ES REV A 03/18 ©2018 Zimmer Biomet. Todos los derechos reservados.

